Dissecção Espontânea de Artéria Coronária Persistente com Angina Refratária: Revascularização Guiada por Isquemia e Ultrassom Intravascular

Persistent Spontaneous Coronary Artery Dissection with Refractory Angina: Ischemia and Intravascular Ultrasound-Guided Revascularization

Kelvyn Vital,[1] Maria Isabel Sousa Vidal,[1] Milena Montans Jordão,[1] Pietra Moreira Vieira,[1] Maíra Kuster Machado,[1] Pedro Henrique de Morais Luvizotto,[1] Elry Medeiros Vieira Segundo Neto,[1] Louis Nakayama Ohe,[1] Ricardo Pavanello,[1] Fausto Feres[1]

Instituto Dante Pazzanese de Cardiologia,[1] São Paulo, SP – Brasil

Introdução

A dissecção espontânea de artéria coronária (SCAD) é uma causa não aterosclerótica e subdiagnosticada de síndrome coronariana aguda (SCA), sobretudo em mulheres, estimando-se que seja responsável por 1–4% de todos os episódios de SCA e por uma proporção consideravelmente maior entre mulheres jovens com SCA.[1-3] Caracteriza-se por uma dissecção súbita da parede arterial coronária em direção à camada média, resultando na formação de hematoma intramural e na compressão do lúmen verdadeiro, podendo levar a isquemia ou infarto do miocárdio.[2]

A fisiopatologia da SCAD difere fundamentalmente daquela da doença arterial coronariana aterosclerótica, com mecanismos propostos que incluem a ruptura da íntima ("inside-out") e a hemorragia intramural primária a partir dos vasa vasorum ("outside-in").[2,3] Esses processos contribuem para apresentações angiográficas diversas e podem tornar o diagnóstico e o manejo desafiadores.

As diretrizes e os documentos de posicionamento contemporâneos recomendam o manejo conservador em pacientes hemodinamicamente estáveis e com fluxo coronário preservado. Essa abordagem é respaldada pelas elevadas taxas de cicatrização espontânea e pela maior complexidade técnica e risco de complicações associados à intervenção coronária percutânea (ICP) nesse contexto.[2,4,5] Análises retrospectivas demonstraram que, na maioria dos pacientes, a cicatrização angiográfica ocorre sem intervenção, o que sustenta uma abordagem conservadora inicial.[5,6]

Ainda assim, a SCAD é uma condição dinâmica, e alguns pacientes evoluem com sintomas persistentes ou recorrentes acompanhados de evidência de isquemia miocárdica. Nesses casos, a revascularização pode ser necessária, embora o momento ideal e os critérios de seleção permaneçam pouco definidos na ausência de dados randomizados.[4,5]

Relatamos um caso de SCAD conduzido de forma conservadora que evoluiu com sintomas persistentes e isquemia documentada, exigindo ICP guiada por ultrassom intravascular, evidenciando a importância do seguimento estruturado e do manejo individualizado.

Apresentação do caso

Mulher de 46 anos, com história de tabagismo (60 anos-maço) e obesidade, se apresentou em fevereiro de 2021 com dor torácica típica de início agudo, compatível com angina instável, descrita como pressão retroesternal com irradiação para o membro superior esquerdo e associada a sudorese. A paciente não apresentava outras comorbidades cardiovasculares conhecidas, mas tinha história familiar de doença arterial coronariana (mãe com infarto do miocárdio aos 61 anos). Não fazia uso regular de medicamentos antes do evento. Encontrava-se no climatério e não fazia uso de terapia hormonal. O índice de massa corporal era de 37,47 kg/m^2. Não apresentava história clínica conhecida de doença inflamatória sistêmica ou doença do tecido conjuntivo. Na ocasião, não foi realizada investigação sistemática de arteriopatias extracoronárias, incluindo displasia fibromuscular, cuja associação com a SCAD tem sido consistentemente demonstrada em coortes contemporâneas.[7] A avaliação inicial, incluindo a cineangiocoronariografia, foi realizada em outra instituição, na qual se diagnosticou SCAD acometendo o segmento médio da artéria descendente anterior (DA). A angiografia demonstrou linha de dissecção angiograficamente evidente, compatível com SCAD tipo 1 segundo a classificação de Saw,[8] envolvendo o segmento médio da DA (Figura 1), com fluxo distal preservado (TIMI 3). Não se dispunha de informações detalhadas sobre os achados eletrocardiográficos iniciais, os biomarcadores cardíacos e o manejo na fase aguda, uma vez que a paciente foi conduzida em instituição externa.

Em razão da estabilidade hemodinâmica e do fluxo coronário preservado, adotou-se, naquele momento, uma estratégia de manejo conservador, em conformidade com as recomendações contemporâneas para a SCAD. A paciente foi tratada com ácido acetilsalicílico, carvedilol,

Palavras-chave

Vasos Coronários; Ultrassonografia de Intervenção; Intervenção Coronária Percutânea; Isquemia Miocárdica; Síndrome Coronariana Aguda

Correspondência: Kelvyn Vital •
Instituto Dante Pazzanese de Cardiologia – Av. Dante Pazzanese, 500. CEP 04012-909, São Paulo, SP – Brasil
E-mail: kelvynvital@gmail.com
Artigo recebido em 10/06/2026, revisado em 13/08/2026, aceito em 02/09/2026
Editor responsável pela revisão: Henrique Ribeiro

DOI: https://doi.org/10.36660/abc.20260469

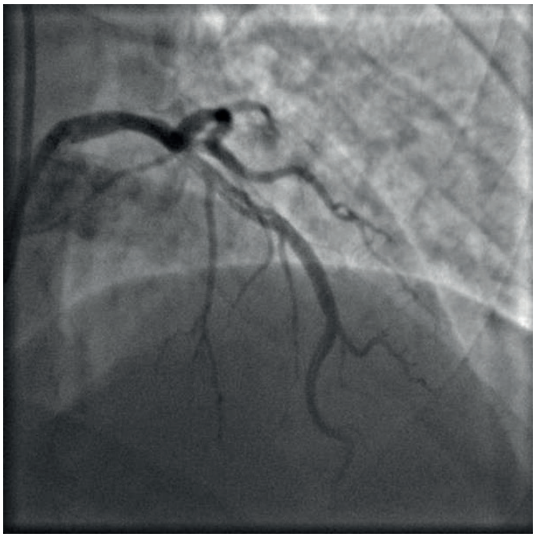

Figura 1 – *Cineangiocoronariografia demonstrando dissecção espontânea da artéria descendente anterior, com linha de dissecção angiograficamente evidente, compatível com SCAD tipo 1 segundo a classificação de Saw.*

sinvastatina e nitrato sublingual conforme necessário para o alívio dos sintomas. Apesar da terapia conservadora, evoluiu com angina progressiva ao longo dos meses seguintes, acompanhada de dispneia aos mínimos esforços e redução da capacidade funcional (classe funcional II–III da New York Heart Association).

Na primeira avaliação em nosso serviço, a paciente relatava dor torácica em queimação, com irradiação para os membros superiores e piora aos esforços, iniciada havia aproximadamente oito meses, associada à dispneia aos esforços, então em classe funcional II. Na ocasião, os exames laboratoriais mostravam hemoglobina de 13,0 g/dL, creatinina de 0,86 mg/dL, glicemia de 100 mg/dL, HbA1c de 5,8%, colesterol total de 133 mg/dL, LDL-c de 53 mg/dL, HDL-c de 36 mg/dL, triglicerídeos de 221 mg/dL, T4 livre de 1,06 ng/dL, TSH de 2,47 μUI/mL e NT-proBNP de 96 pg/mL, sem outras alterações laboratoriais clinicamente relevantes. Eletrocardiograma de 12 derivação apresentava ritmo sinusal, sem áreas inativas ou outros sinais de isquemia atual ou prévia. Apresentava pressão arterial de 136/84 mmHg e frequência cardíaca de 74 bpm. Fazia uso de carvedilol 6,25 mg duas vezes ao dia, sendo então otimizado o tratamento medicamentoso com aumento do carvedilol para 12,5 mg duas vezes ao dia e introdução de enalapril 5 mg duas vezes ao dia.

Apesar da otimização terapêutica, na avaliação subsequente a paciente permanecia sintomática, com piora funcional, apresentando angina aos pequenos esforços, classificada como CCS III, inclusive durante atividades habituais como lavar louça, além de dispneia classe funcional III, referida inclusive durante o banho. Nessa ocasião, encontrava-se em uso de carvedilol 12,5 mg duas vezes ao dia e enalapril 5 mg duas vezes ao dia, com pressão arterial de 118/72 mmHg e frequência cardíaca de 58 bpm. A persistência de sintomas limitantes apesar do ajuste da terapia medicamentosa, já acompanhada de redução da frequência cardíaca e da pressão arterial, motivou investigação adicional para documentação objetiva de isquemia miocárdica. A cintilografia de perfusão miocárdica com estresse por dipiridamol demonstrou defeito perfusional envolvendo 16% do miocárdio, dos quais 6% correspondiam a isquemia reversível acometendo os segmentos apical anterior e apical septal, compatível com o território da DA (Figura 2). Essa abordagem foi escolhida para confirmar que a SCAD era responsável pelos sintomas da paciente e pela isquemia objetiva, evitando-se a avaliação fisiológica invasiva (p. ex., reserva de fluxo fracionada ou índices de repouso), em razão do potencial risco de a manipulação do cateter agravar a dissecção.

Diante dos sintomas refratários e da evidência objetiva de isquemia miocárdica, decidiu-se prosseguir com avaliação invasiva e possível revascularização. A cineangiocoronariografia foi realizada por acesso radial direito e confirmou a persistência da lesão na DA, com características compatíveis com SCAD e sem evidência de doença aterosclerótica. A ICP foi realizada sob orientação do ultrassom intravascular (IVUS) (OptiCross 3,0/4,0 MHz), a fim de aumentar a segurança do procedimento e assegurar a identificação precisa do lúmen verdadeiro. A lesão foi transposta com sucesso com um fio-guia convencional (workhorse). O IVUS demonstrou duplo lúmen iniciado no segmento proximal da DA, quase até seu óstio, poupando o mesmo, até segmento médio, compatível com hematoma intramural causando compressão do lúmen verdadeiro (Figuras 3 e 4). Um stent farmacológico liberador de everolimo de 3,5 × 38 mm (Xience Alpine) foi implantado com sucesso do óstio ao segmento médio da DA (Figuras 5 e 6). A avaliação final pelo IVUS confirmou expansão e aposição adequadas do stent, sem dissecção residual ou complicações do procedimento. A angiografia final demonstrou restauração da integridade luminal, com fluxo TIMI 3.

A paciente teve recuperação sem intercorrências, com resolução completa da angina, e recebeu alta em terapia medicamentosa otimizada, incluindo ácido acetilsalicílico, clopidogrel, atorvastatina, carvedilol e enalapril, com dupla antiagregação plaquetária por 12 meses, seguida de ácido acetilsalicílico por tempo indeterminado. Permaneceu assintomática ao longo do seguimento em 2022. O ecocardiograma transtorácico realizado em 2023 demonstrou fração de ejeção do ventrículo esquerdo preservada (FEVE 63%), sem anormalidades estruturais significativas. Em 2025, a paciente relatou dispneia e desconforto em queimação retroesternal, sem características anginosas típicas. A repetição da cintilografia de perfusão miocárdica não evidenciou isquemia, compatível com perviedade preservada do stent. Em razão da manutenção do tabagismo, foi encaminhada para avaliação pneumológica e a um programa estruturado de cessação do tabagismo.

Discussão

A SCAD é uma entidade clínica distinta dentro do espectro das síndromes coronarianas agudas, caracterizada



Figura 2 – *Cintilografia de perfusão miocárdica demonstrando isquemia reversível nos segmentos apical anterior e ápice, compatível com o território da artéria descendente anterior. O defeito perfusional envolveu 16% do miocárdio, dos quais 6% correspondiam a isquemia reversível.*

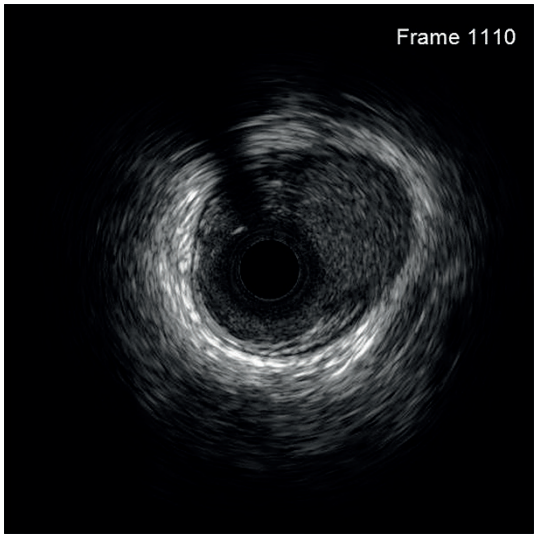

Figura 3 – *Ultrassom intravascular demonstrando a porção distal da dissecção da artéria descendente anterior. Evidencia-se duplo lúmen com hematoma intramural comprimindo o lúmen verdadeiro.*



Figura 4 – *Ultrassom intravascular demonstrando a porção distal da dissecção da artéria descendente anterior. Evidencia-se duplo lúmen com hematoma intramural comprimindo o lúmen verdadeiro.*

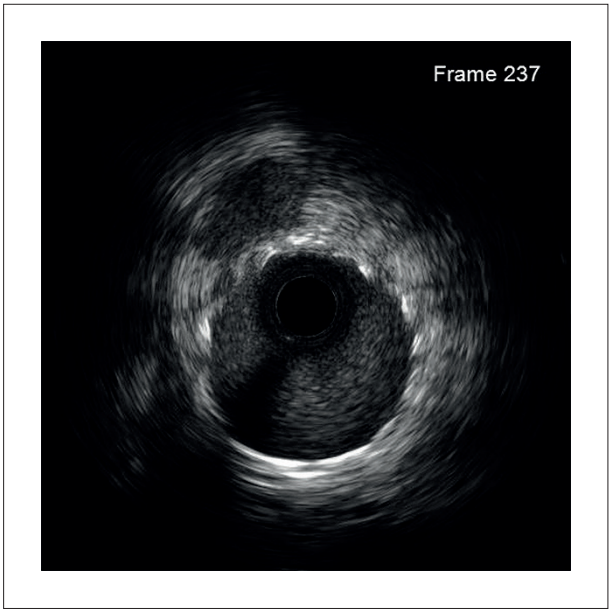

Figura 5 – *Stent farmacológico liberador de everolimo posicionado e implantado na porção distal da lesão de dissecção, com orientação por ultrassom intravascular. O ultrassom intravascular confirma expansão e aposição adequadas do stent.*

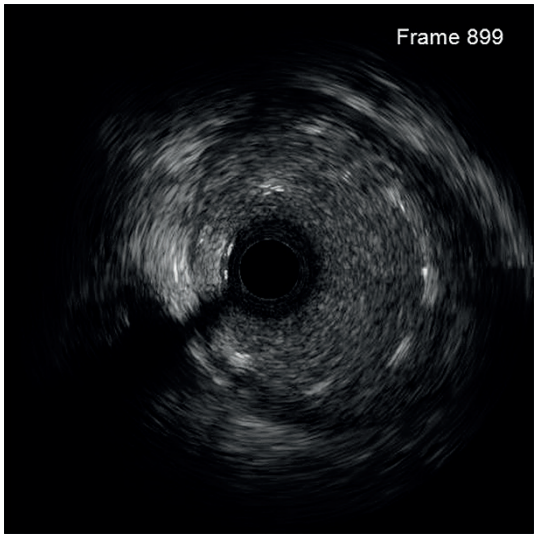

Figura 6 – *Stent farmacológico liberador de everolimo posicionado e implantado na porção proximal da lesão de dissecção, com orientação por ultrassom intravascular. A imagem final pelo ultrassom intravascular demonstra cobertura completa da dissecção e restauração da arquitetura vascular normal.*

por mecanismos fisiopatológicos e estratégias de manejo particulares. Diferentemente da doença aterosclerótica, a SCAD é definida pela formação de hematoma intramural que leva à compressão do lúmen verdadeiro e a graus variáveis de isquemia miocárdica.[2,3] Os dados disponíveis sustentam uma abordagem conservadora inicial em pacientes hemodinamicamente estáveis, uma vez que até 70–97% dos vasos acometidos apresentam cicatrização espontânea.[2,5]

Grandes registros contemporâneos têm caracterizado a SCAD como uma condição que acomete predominantemente mulheres de meia-idade, frequentemente na ausência dos fatores de risco ateroscleróticos tradicionais e com importante associação a arteriopatias extracoronárias, particularmente displasia fibromuscular.[9-12] O estudo de coorte canadense, com seguimento de três anos, documentou baixa taxa de recorrência de SCAD de novo (2,4%) e de mortalidade (0,8%), identificando a displasia fibromuscular extracoronária, os distúrbios genéticos e a SCAD periparto como preditores independentes de eventos adversos maiores em longo prazo.[9] Dados semelhantes foram relatados pelo registro espanhol multicêntrico, que descreveu predomínio de mulheres na pós-menopausa e acometimento preferencial da artéria descendente anterior.[10] No Brasil, dados do registro SCALIBUR, incluindo 230 pacientes com SCAD, contribuíram para a caracterização contemporânea das características clínicas e angiográficas da doença na população brasileira, compatível com o observado nas coortes internacionais.[11] Achados semelhantes quanto ao impacto prognóstico da SCAD em mulheres jovens foram descritos em uma coorte multicêntrica japonesa.[12]

Ademais, a ICP na SCAD é tecnicamente desafiadora, em razão de dificuldades como a passagem do fio-guia pelo lúmen verdadeiro, o risco de propagação da dissecção e as menores taxas de sucesso do procedimento em comparação com as lesões ateroscleróticas.[5,6] No entanto, um subgrupo clinicamente relevante de pacientes pode evoluir com sintomas persistentes ou recorrentes. Nesse contexto, é fundamental distinguir a dor torácica residual benigna, comumente relatada na SCAD, da verdadeira isquemia miocárdica. Os testes funcionais, particularmente a cintilografia de perfusão miocárdica, desempenham papel importante ao fornecer avaliação objetiva da carga isquêmica e orientar a tomada de decisão terapêutica.[13]

No presente caso, a carga de isquemia reversível foi relativamente baixa (6%), não constituindo, isoladamente, indicação para revascularização. Entretanto, sua presença forneceu evidência objetiva de isquemia no território da DA em uma paciente com sintomas persistentes e limitantes apesar do tratamento medicamentoso, associados à persistência angiográfica da SCAD meses após o evento inicial. Assim, a decisão pela revascularização resultou da integração entre evolução clínica, demonstração objetiva de isquemia e anatomia coronária, e não de um limiar isolado de carga isquêmica. Optou-se pela pesquisa não invasiva de isquemia em detrimento da avaliação fisiológica invasiva, a fim de minimizar o risco de extensão iatrogênica da dissecção, dada a fragilidade da parede vascular na SCAD. Essa decisão individualizada está alinhada às diretrizes contemporâneas de revascularização coronária, que reconhecem a limitação de evidência randomizada específica para a SCAD e recomendam que a indicação de revascularização nesse

contexto seja baseada em julgamento clínico individualizado, na persistência de sintomas e na evidência objetiva de isquemia, e não em critérios anatômicos isolados.[14] A imagem intracoronária emergiu como ferramenta fundamental tanto para o diagnóstico quanto para o manejo intervencionista da SCAD.

Técnicas como o IVUS e a tomografia de coerência óptica (OCT) permitem a caracterização detalhada da parede arterial, incluindo a identificação do lúmen verdadeiro, a avaliação do hematoma intramural e a otimização da expansão do stent.[15-17] Revisões contemporâneas reforçam que a confirmação da posição do fio-guia no lúmen verdadeiro sob orientação de imagem intracoronária pode auxiliar a minimizar o risco de propagação iatrogênica da dissecção durante a ICP na SCAD.[18] Nos casos em que a ICP é necessária, a imagem intracoronária pode auxiliar na confirmação da posição do fio-guia no lúmen verdadeiro, na caracterização da extensão do hematoma intramural e na otimização do implante do stent. No presente caso, o IVUS foi particularmente útil para confirmar o lúmen verdadeiro e orientar a estratégia de revascularização.

Fatores de risco cardiovascular tradicionais, incluindo tabagismo e obesidade, também estavam presentes. Embora a SCAD acometa tipicamente indivíduos com carga aterosclerótica limitada, evidências crescentes sugerem uma sobreposição clínica e fisiopatológica entre a aterosclerose e a SCAD em alguns pacientes.[2,19] Nesse contexto, o objetivo primário da ICP foi o controle de sintomas e a recuperação da capacidade funcional, e não a redução de eventos cardiovasculares maiores. Não há evidência estabelecida de que a revascularização de pacientes estáveis com SCAD proporcione redução de mortalidade ou recorrência de infarto, devendo a decisão intervencionista ser individualizada. Revisões contemporâneas corroboram a ausência de dados robustos que sustentem benefício de mortalidade com a revascularização em pacientes estáveis com SCAD, reforçando a necessidade de individualização terapêutica.[20]

O desfecho favorável a longo prazo observado neste caso reforça a importância do seguimento estruturado em pacientes com SCAD. Diante do curso clínico variável, a vigilância clínica contínua e, em pacientes selecionados com sintomas persistentes ou recorrentes, a avaliação funcional podem auxiliar na identificação daqueles que eventualmente necessitem de revascularização tardia.

Este caso ilustra que, embora a terapia conservadora permaneça como o tratamento padrão, uma abordagem individualizada baseada na evolução clínica e na evidência objetiva de isquemia pode proporcionar desfechos favoráveis.

Conclusões

Este caso ilustra o papel potencial da ICP guiada por imagem intracoronária em pacientes cuidadosamente selecionados com SCAD persistente, sintomas refratários e evidência objetiva de isquemia. Embora o manejo conservador permaneça a estratégia preferencial na maioria dos pacientes estáveis, a integração entre evolução clínica, avaliação funcional e imagem intracoronária pode auxiliar na tomada de decisão quando a revascularização se torna necessária.

Contribuição dos Autores

Concepção e desenho do relato: Vital K, Segundo Neto EMV, Ohe LN, Pavanello R, Feres F; Obtenção de dados, Análise e interpretação dos dados e Redação do manuscrito: Vital K, Vidal MIS, Jordão MM, Vieira PM, Machado MK, Luvizotto PHM; Revisão crítica do manuscrito quanto ao conteúdo intelectual importante: Segundo Neto EMV, Ohe LN, Pavanello R, Feres F.

Potencial Conflito de Interesse

Declaro não haver conflito de interesses pertinentes.

Fontes de Financiamento

O presente estudo não teve fontes de financiamento externas.

Vinculação Acadêmica

Não há vinculação deste estudo a programas de pós-graduação.

Aprovação Ética e Consentimento Informado

Este estudo foi aprovado pelo Comitê de Ética do Instituto Dante Pazzanese de Cardiologia sob o número de protocolo 7.904.853. Todos os procedimentos deste estudo seguiram a Declaração de Helsinque de 1975, atualizada em 2013.

Uso de Inteligência Artificial

Os autores não utilizaram nenhuma ferramenta de inteligência artificial no desenvolvimento deste trabalho.

Disponibilidade de Dados

O conteúdo subjacente ao texto da pesquisa está contido no manuscrito.

Referências

1. Tweet MS, Hayes SN, Pitta SR, Simari RD, Lerman A, Lennon RJ, et al. Clinical Features, Management, and Prognosis of Spontaneous Coronary Artery Dissection. Circulation. 2012;126(5):579-88. doi: 10.1161/CIRCULATIONAHA.112.105718.
2. Hayes SN, Kim ESH, Saw J, Adlam D, Arslanian-Engoren C, Economy KE, et al. Spontaneous Coronary Artery Dissection: Current State of the Science: A Scientific Statement from the American Heart Association. Circulation. 2018;137(19):e523-57. doi: 10.1161/CIR.0000000000000564.
3. Saw J, Aymong E, Sedlak T, Buller CE, Starovoytov A, Ricci D, et al. Spontaneous Coronary Artery Dissection: Association with Predisposing Arteriopathies and Precipitating Stressors and Cardiovascular Outcomes. Circ Cardiovasc Interv. 2014;7(5):645-55. doi: 10.1161/CIRCINTERVENTIONS.114.001760.
4. Byrne RA, Rossello X, Coughlan JJ, Barbato E, Berry C, Chieffo A, et al. 2023 ESC Guidelines for the Management of Acute Coronary Syndromes. Eur Heart J. 2023;44(38):3720-826. doi: 10.1093/eurheartj/ehad191.

5. Tweet MS, Eleid MF, Best PJ, Lennon RJ, Lerman A, Rihal CS, et al. Spontaneous Coronary Artery Dissection: Revascularization versus Conservative Therapy. Circ Cardiovasc Interv. 2014;7(6):777-86. doi: 10.1161/CIRCINTERVENTIONS.114.001659.

6. Alfonso F, Paulo M, Lennie V, Dutary J, Bernardo E, Jiménez-Quevedo P, et al. Spontaneous Coronary Artery Dissection: Long-Term Follow-Up of a Large Series of Patients Prospectively Managed with a "Conservative" Therapeutic Strategy. JACC Cardiovasc Interv. 2012;5(10):1062-70. doi: 10.1016/j.jcin.2012.06.014.

7. Petropoulos T, Shah A, Dueck A, Hawkes C, Tobe SW, Kingston W, et al. Fibromuscular Dysplasia: A Focused Review for the Cardiologist. CJC Open. 2024;6(11):1274-88. doi: 10.1016/j.cjco.2024.07.014.

8. Saw J. Coronary Angiogram Classification of Spontaneous Coronary Artery Dissection. Catheter Cardiovasc Interv. 2014;84(7):1115-22. doi: 10.1002/ccd.25293.

9. Saw J, Starovoytov A, Aymong E, Inohara T, Alfadhel M, McAlister C, et al. Canadian Spontaneous Coronary Artery Dissection Cohort Study: 3-Year Outcomes. J Am Coll Cardiol. 2022;80(17):1585-97. doi: 10.1016/j.jacc.2022.08.759.

10. García-Guimaraes M, Bastante T, Macaya F, Roura G, Sanz R, Alvarado JCB, et al. Spontaneous Coronary Artery Dissection in Spain: Clinical and Angiographic Characteristics, Management, and in-Hospital Events. Rev Esp Cardiol. 2021;74(1):15-23. doi: 10.1016/j.rec.2020.04.002.

11. Caixeta A, Palmerston V, Teixeira PS, Devito F, Oliveira A, Maia J, et al. TCT-663 Spontaneous Coronary Artery Dissection: Analysis of 230 Patients from the Brazilian SCALIBUR Registry. JACC. 2024;84(18_Suppl):B254-5. doi: 10.1016/j.jacc.2024.09.788.

12. Nakashima T, Noguchi T, Haruta S, Yamamoto Y, Oshima S, Nakao K, et al. Prognostic Impact of Spontaneous Coronary Artery Dissection in Young Female Patients with Acute Myocardial Infarction: A Report from the Angina Pectoris-Myocardial Infarction Multicenter Investigators in Japan. Int J Cardiol. 2016;207:341-8. doi: 10.1016/j.ijcard.2016.01.188.

13. Adlam D, Alfonso F, Maas A, Vrints C; Writing Committee. European Society of Cardiology, Acute Cardiovascular Care Association, SCAD Study Group: A Position Paper on Spontaneous Coronary Artery Dissection. Eur Heart J. 2018;39(36):3353-68. doi: 10.1093/eurheartj/ehy080.

14. Lawton JS, Tamis-Holland JE, Bangalore S, Bates ER, Beckie TM, Bischoff JM, et al. 2021 ACC/AHA/SCAI Guideline for Coronary Artery Revascularization: A Report of the American College of Cardiology/American Heart Association Joint Committee on Clinical Practice Guidelines. J Am Coll Cardiol. 2022;79(2):e21-e129. doi: 10.1016/j.jacc.2021.09.006.

15. Jackson R, Al-Hussaini A, Joseph S, van Soest G, Wood A, Macaya F, et al. Spontaneous Coronary Artery Dissection: Pathophysiological Insights from Optical Coherence Tomography. JACC Cardiovasc Imaging. 2019;12(12):2475-88. doi: 10.1016/j.jcmg.2019.01.015.

16. Mehmedbegović Z, Ivanov I, Čanković M, Perišić Z, Kostić T, Maričić B, et al. Invasive Imaging Modalities in a Spontaneous Coronary Artery Dissection: When "Believing is Seeing". Front Cardiovasc Med. 2023;10:1270259. doi: 10.3389/fcvm.2023.1270259.

17. Hayes SN, Tweet MS, Adlam D, Kim ESH, Gulati R, Price JE, et al. Spontaneous Coronary Artery Dissection: JACC State-of-the-Art Review. J Am Coll Cardiol. 2020;76(8):961-84. doi: 10.1016/j.jacc.2020.05.084.

18. Yang C, Chai J, Saw J. Contemporary Diagnosis and Management of Spontaneous Coronary Artery Dissection. Heart. 2025;111(24):1184-90. doi: 10.1136/heartjnl-2024-324732.

19. Kim ESH. Spontaneous Coronary-Artery Dissection. N Engl J Med. 2020;383(24):2358-70. doi: 10.1056/NEJMra2001524.

20. Offen S, Yang C, Saw J. Spontaneous Coronary Artery Dissection (SCAD): A Contemporary Review. Clin Cardiol. 2024;47(6):e24236. doi: 10.1002/clc.24236.

Este é um artigo de acesso aberto distribuído sob os termos da licença de atribuição pelo Creative Commons