Cianose Neonatal Grave Devido a Cor Triatriatum Dexter: um Desafio Diagnóstico

Severe Neonatal Cyanosis due to Cor Triatriatum Dexter: A Diagnostic Challenge

Thays Illane Ledo Faria,[1] Fernando Tadeu Amaral,[2] Ricardo Nilsson Sgarbieri,[1] Paulo Henrique Manso[2]

Hospital das Clínicas da Faculdade de Medicina de Ribeirão Preto da Universidade de São Paulo,[1] SP – Brasil

Universidade de São Paulo Faculdade de Medicina de Ribeirão Preto,[2] Ribeirão Preto, SP – Brasil

Introdução

As cardiopatias congênitas cianóticas causam morbidade e mortalidade no período neonatal. Embora a ecocardiografia desempenhe um papel central no diagnóstico dessas doenças, anomalias raras podem apresentar achados inespecíficos, dificultando o reconhecimento precoce e atrasando o tratamento adequado.

A cor triatriatum dexter (CTD), uma rara cardiopatia congênita cianótica, resulta da persistência da válvula direita do seio venoso e leva à formação de uma membrana anômala no átrio direito.[1]

Relatamos o caso de um bebê que apresentou cianose grave desde o nascimento, inicialmente atribuída à hipoplasia do ventrículo direito. O diagnóstico de CTD não foi identificado nem pela ecocardiografia nem pelo cateterismo, mas o defeito foi clinicamente suspeitado e posteriormente confirmado por ecocardiografia com contraste e solução salina agitada. O paciente foi submetido a correção cirúrgica do defeito. Este caso ilustra que a CTD apresenta desafios diagnósticos.

Este estudo foi aprovado pelo Comitê de Ética em Pesquisa do Hospital das Clínicas da Faculdade de Medicina de Ribeirão Preto da Universidade de São Paulo (HCFMRP-USP): 95110926.9.0000.5440.

Relato de Caso

Um bebê do sexo masculino nasceu a termo por parto vaginal, sem complicações pré-natais. Ele não tinha histórico familiar relevante de cardiopatia congênita.

Ele foi intubado orotraquealmente na sala de parto devido à hipoxemia grave que não respondeu à oxigenoterapia suplementar. Sua saturação periférica de oxigênio variou entre 55% e 75%. Ele foi internado na unidade de terapia intensiva neonatal, onde permaneceu em ventilação mecânica invasiva por 30 dias.

Durante a internação neonatal, a etiologia da hipoxemia persistente foi extensivamente investigada. O ecocardiograma inicial demonstrou hipoplasia moderada do ventrículo direito, uma comunicação interatrial do tipo ostium secundum de 3,4 mm, câmaras cardíacas esquerdas dilatadas e regurgitação mitral leve.

Durante esse período, o paciente desenvolveu pneumonia associada à ventilação mecânica, que foi clinicamente tratado e resolvido. Após a extubação, ele ainda dependia de oxigenoterapia de baixo fluxo, com saturação em torno de 70%. Inicialmente, ele permaneceu clinicamente estável e tolerou bem a alimentação.

No entanto, nas semanas seguintes, a hipoxemia agravou-se progressivamente e os episódios de dessaturação recorreram. Os achados ecocardiográficos descritos anteriormente não foram suficientes para explicar o seu quadro clínico grave. Por isso, ele foi encaminhado ao nosso hospital de nível terciário, devido à suspeita de uma síndrome cianótica de etiologia indeterminada.

Ele foi transferido para o centro terciário aos 2 meses e 17 dias de idade, pesando 4,2 kg. Na admissão, apresentava bom estado geral e era hemodinamicamente estável. No entanto, estava cianótico e sua saturação periférica de oxigênio estava baixa. A saturação de oxigênio estava entre 65% e 75%, apesar da administração de oxigênio suplementar. Ele não apresentava sinais clínicos de insuficiência cardíaca congestiva ou desconforto respiratório em repouso. Estava em uso de captopril (1,5 mg/kg/dia), furosemida (2 mg/kg/dia) e espironolactona (1 mg/kg/dia).

O exame cardiovascular revelou ritmo regular, segunda bulha cardíaca suave e sopro sistólico discreto na borda esternal superior esquerda. Os demais sistemas não apresentaram alterações. A medicação foi suspensa e o paciente permaneceu internado sob observação clínica rigorosa. A radiografia de tórax não apresentou alterações específicas, e o eletrocardiograma de admissão mostrou ritmo atrial direito baixo e sinais de hipertrofia ventricular esquerda (Figura 1).

Um ecocardiograma repetido, realizado após a admissão, demonstrou um ventrículo direito levemente hipoplásico, câmaras cardíacas esquerdas dilatadas e um forame oval patente com shunt da esquerda para a direita (Figura 2).

O propranolol foi iniciado na dose de 2 mg/kg/dia e administrado a cada 12 horas para controlar a frequência

Palavras-chave

Cianose; Cardiopatias Congênitas; Recém-Nascido; Ecocardiografia

Correspondência: Paulo Henrique Manso •
Universidade de São Paulo Faculdade de Medicina de Ribeirão Preto - Av. dos Bandeirantes, 3900. CEP 14040-900, Ribeirão Preto, SP – Brasil
E-mail: phmanso@fmrp.usp.br
Artigo recebido em 20/03/2026, revisado em 25/03/2026, aceito em 16/09/2026
Editor responsável pela revisão: Vitor Guerra

DOI: https://doi.org/10.36660/abc.20260255

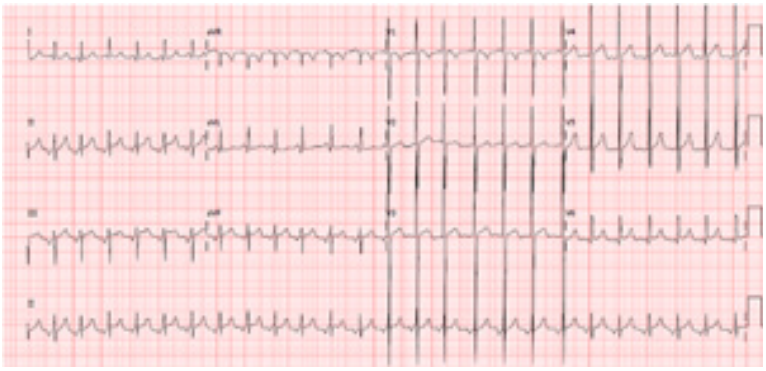

Figura 1 – *Eletrocardiograma mostrando ritmo atrial ectópico e hipertrofia ventricular esquerda.*

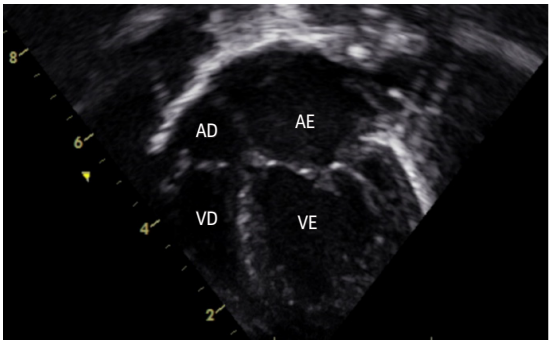

Figura 2 – *Ecocardiograma em vista de quatro câmaras, mostrando hipoplasia leve das câmaras direitas. AE: átrio esquerdo; VE: ventrículo esquerdo; AD: átrio direito; VD: ventrículo direito.*

cardíaca e para otimizar o fluxo sanguíneo pulmonar. Ele também recebeu furosemida na dose de 1 mg/kg/dia a cada 12 horas para controle do volume.

Apesar do acompanhamento clínico e do tratamento médico, no segundo dia de internação, ele entrou em choque séptico e seu quadro clínico deteriorou-se: apresentou descompensação hemodinâmica, hipoxemia grave refratária a medidas de suporte, acidose metabólica e respiratória combinada, lactato sérico elevado e sinais de choque circulatório. Foi internado na unidade de terapia intensiva pediátrica, intubado orotraquealmente e necessitou de expansão volêmica e antibioticoterapia empírica.

Dois ecocardiogramas adicionais foram realizados, mas não forneceram novos achados. Dada a persistência da cianose e o diagnóstico anatômico não ser definitivo, foi realizado cateterismo cardíaco diagnóstico cinco dias após a internação. O procedimento confirmou comunicação interatrial, mas não levantou suspeita de CTD porque o cateter passou suavemente da veia cava inferior para a veia cava superior, embora o contraste injetado na veia cava superior não tenha sido totalmente direcionado para o ventrículo direito (Figura 3).

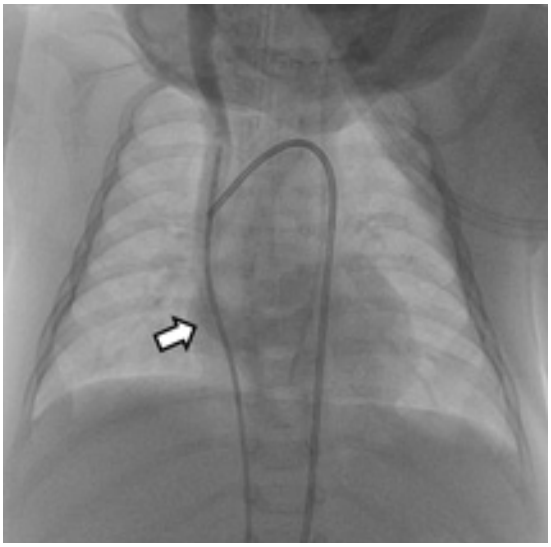

Figura 3 – *Cateterismo com injeção na veia cava superior (VCS), com algum contraste atingindo o átrio direito (AD) - seta.*

Devido à disfunção circulatória associada à cardiopatia congênita estrutural complexa e à infecção concomitante durante a internação na unidade de terapia intensiva, ele necessitou de suporte hemodinâmico com agentes inotrópicos, incluindo milrinona e epinefrina. Ele apresentou dois episódios de parada cardíaca revertidos, com duração aproximada de dois minutos cada. A circulação espontânea retornou após manobras de ressuscitação.

Devido à persistência da cianose grave e à desproporção entre os achados de imagem, suspeitou-se clinicamente de CTD. O ecocardiograma com contraste e solução salina agitada, realizado no 14º dia de internação, demonstrou que o contraste passou quase completamente para as câmaras esquerdas (Figura 4). Portanto, se sugeriu o diagnóstico de CTD e se indicou intervenção cirúrgica, mesmo sem confirmação definitiva por imagem.

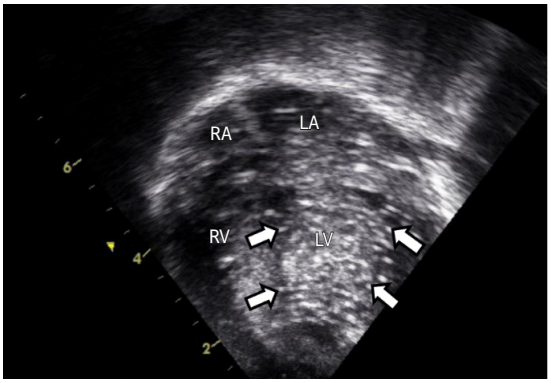

Figura 4 – *Ecocardiograma em vista de quatro câmaras com solução salina agitada, destacando o contraste nas câmaras esquerdas (setas). AE: átrio esquerdo; VE: ventrículo esquerdo; AD: átrio direito; VD: ventrículo direito.*

Três dias após o ecocardiograma com contraste, quando o paciente tinha 3 meses e 4 dias de idade, ele foi submetido a correção cirúrgica de coração aberto por meio de esternotomia mediana. Durante a cirurgia, foi identificada uma membrana anômala do septo atrial compatível com CTD. O septo interatrial foi completamente ressecado, transformando os átrios em uma única câmara. O septo foi então reconstruído com pericárdio bovino, redirecionando adequadamente o retorno venoso sistêmico e pulmonar.

O paciente evoluiu com estabilidade hemodinâmica satisfatória no período pós-operatório e recebeu alta da unidade de terapia intensiva nove dias após a cirurgia. Durante a internação na enfermaria de cardiologia pediátrica, sua evolução clínica foi favorável, então ele recebeu alta após uma semana e passou a ser acompanhado em regime ambulatorial especializado.

Após 18 meses de acompanhamento, ele permanece clinicamente estável, sem necessidade de medicamentos cardíacos. O ritmo atrial ectópico persiste.

Discussão

A CTD, uma malformação congênita rara, apresenta uma incidência estimada inferior a 0,025% de todas as cardiopatias congênitas.[2] É caracterizada pela persistência da válvula direita do seio venoso. e resulta em uma membrana anômala que divide o átrio direito. Clinicamente, os pacientes com CTD apresentam, mais comumente, cianose central associada à dispneia. Esses sintomas resultam do desvio preferencial do sangue venoso sistêmico para o átrio esquerdo através de um forame oval patente, o que causa uma mistura inadequada de sangue oxigenado e desoxigenado.[3]

A expressão clínica dessa condição varia e depende de fatores anatômicos e funcionais, incluindo a configuração da membrana, malformações associadas do lado direito do coração e o grau de comprometimento da valva tricúspide. O fluxo intracardíaco pode ser alterado devido à obstrução parcial no átrio direito ou à disfunção da valva tricúspide resultante da interferência mecânica da membrana. Em certas situações, o retorno da veia cava inferior também pode ser restringido, particularmente quando o forame oval é restritivo, o que agrava a gravidade clínica. A apresentação neonatal geralmente está associada à obstrução grave do fluxo para a circulação pulmonar.[4]

A ecocardiografia é a principal modalidade diagnóstica inicial. A ecocardiografia permite identificar a membrana que divide o átrio direito e avaliar o impacto hemodinâmico dessa membrana. No entanto, a visualização dessa membrana pode ser desafiadora quando ela é fina, móvel ou está desfavoravelmente orientada em relação ao feixe de ultrassom. Em neonatos com cianose persistente, os achados ecocardiográficos podem ser inespecíficos ou atribuídos a cardiopatias congênitas mais comuns, o que atrasa o reconhecimento dessa rara anomalia.[5]

Embora nosso paciente tenha sido submetida a múltiplos exames ecocardiográficos tanto na instituição de origem quanto em nosso centro, além de cateterismo cardíaco, o diagnóstico de CTD não foi considerado. A hipoplasia leve da câmara direita e a presença de forame oval patente podem ter contribuído para atribuir os achados clínicos a uma etiologia alternativa, atrasando, assim, o diagnóstico correto. No entanto, uma hipoplasia leve do lado direito não seria suficiente para explicar a hipoxemia grave e persistente que não respondeu ao suporte ventilatório e aos vasodilatadores pulmonares.

Somente após considerarmos os achados ecocardiográficos inespecíficos, o fato de que a injeção de contraste na veia cava superior não opacificou a circulação pulmonar e a gravidade da cianose, suspeitamos de CTD. O ecocardiograma com contraste de solução salina agitada confirmou o shunt da direita para a esquerda no nível atrial, corroborando o diagnóstico de CTD.[6] O paciente foi encaminhado para cirurgia sem que o defeito anatômico tivesse sido definitivamente confirmado por exames de imagem.

Numa era em que os profissionais de saúde dependem cada vez mais de exames de imagem confirmatórios, este caso reforça a ideia de que o raciocínio clínico nunca deve ser relegado a um papel secundário.[7]

O paciente apresentava ritmo atrial ectópico na admissão, o qual persistiu após a correção cirúrgica. Visto que não há relatos na literatura associando alterações do ritmo a essa condição, não está claro se esse achado está relacionado ao defeito primário ou se é meramente incidental.

Este caso ilustra a complexidade do diagnóstico da CTD, uma cardiopatia rara, em um lactente com hipoxemia grave persistente. O diagnóstico da CTD foi desafiador, pois os achados iniciais de imagem não explicavam totalmente a gravidade do quadro clínico. Somente após a aplicação de um raciocínio clínico criterioso, a compreensão da fisiopatologia e a análise crítica de exames complementares, o paciente foi submetido a uma exploração cirúrgica, a qual acabou confirmando o diagnóstico de CTD.

Em conclusão, a CTD deve sempre ser considerada em neonatos com cianose persistente refratária às terapias convencionais, mesmo quando a ecocardiografia transtorácica for inconclusiva. A ecocardiografia com contraste e solução salina agitada pode ser um recurso complementar valioso na avaliação diagnóstica dessa condição.

Contribuição dos Autores

Concepção e desenho da pesquisa e Análise e interpretação dos dados: Faria TIL, Amaral F, Sgarbieri RN, Manso PH; Obtenção de dados: Faria TIL, Sgarbieri RN, Manso PH; Redação do manuscrito: Faria TIL, Amaral F, Manso PH; Revisão crítica do manuscrito quanto ao conteúdo intelectual importante: Amaral F, Sgarbieri RN, Manso PH.

Potencial Conflito de Interesse

Declaro não haver conflito de interesses pertinentes.

Fontes de Financiamento

O presente estudo não teve fontes de financiamento externas.

Vinculação Acadêmica

Não há vinculação deste estudo a programas de pós-graduação.

Aprovação Ética e Consentimento Informado

Este estudo foi aprovado pelo Comitê de Ética do Hospital das Clínicas da FMRP-USP sob o número de protocolo CAAE: 95110926.9.0000.5440. Todos os procedimentos envolvidos nesse estudo estão de acordo com a Declaração de Helsinki de 1975, atualizada em 2013. O consentimento informado foi obtido de todos os participantes incluídos no estudo.

Uso de Inteligência Artificial

Os autores não utilizaram ferramentas de inteligência artificial no desenvolvimento deste trabalho.

Disponibilidade de Dados

Todo o conjunto de dados que dá suporte aos resultados deste estudo está disponível mediante solicitação ao autor correspondente.

Referências

1. Galli MA, Galletti L, Schena F, Salvini L, Mosca F, Danzi GB. A Rare Case of Neonatal Cyanosis Due 'Cor Triatriatum Dexter' and a Review of the Literature. J Cardiovasc Med. 2009;10(7):535-8. doi: 10.2459/JCM.0b013e32832a574f.
2. Sunthankar S, Do NL, Parra D, Vera K, Soslow JH. Mysterious Infantile Cyanosis: An Imaging Case Series. CASE. 2021;5(5):267-72. doi: 10.1016/j.case.2021.07.013.
3. Kalangos A, Shatelen N, Demyanchuk V, Ruban N, Sfyridis P, Todurov B. Cor Triatriatum Dexter in Children: Literature Review and Case Report. JTCVS Tech. 2020;4:254-8. doi: 10.1016/j.xjtc.2020.08.024.
4. Alghamdi MH. Cor Triatriatum Dexter: A Rare Cause of Cyanosis during Neonatal Period. Ann Pediatr Cardiol. 2016;9(1):46-8. doi: 10.4103/0974-2069.171408.
5. Caputo A, Giordano M, Iacono C, Oppido G, Russo MG. A Rare Cause of Cyanosis in Neonatal Age: Cor Triatriatum Dexter. Ann Pediatr Cardiol. 2022;15(4):429-30. doi: 10.4103/apc.apc_173_21.
6. Picciolli I, Francescato G, Colli AM, Cappelleri A, Mayer A, Raschetti R, et al. Cor Triatriatum Dexter: Contrast Echocardiography is Key to the Diagnosis of a Rare but Treatable Cause of Neonatal Persistent Cyanosis. Children. 2022;9(5):676. doi: 10.3390/children9050676.
7. Smith K, Makhoul M. Out of Sight, but Still Should Be in Mind. CASE. 2022;6(2):87. doi: 10.1016/j.case.2021.12.007.

Este é um artigo de acesso aberto distribuído sob os termos da licença de atribuição pelo Creative Commons